

DIAGNÓSTICO Y MANEJO DE LAS INFECCIONES DE PIEL Y TEJIDOS BLANDOS

	Entidad	Descripción	Imagen
Infecciones superficiales	Impétigo	Infección cutánea superficial. Cursa con pequeñas vesículas que rápidamente se rompen y generan exudación, que dan lugar a costras amarillentas similares a la miel /costras melicéricas. Afecta principalmente las coanas nasales	Imagen 1.
	Ectima	Infección bacteriana, que inicia con una postula, pero que luego avanza a necrosis dérmica profunda y una piodermis ulcerativa. Principal localización en piernas.	Imagen 2.
	Foliculitis	Es una infección superficial del folículo piloso, que se relaciona con factores predisponentes como la depilación, la humedad y la oclusión. Son pústulas foliculares que provocan picor, de color amarillento rodeadas de un halo eritematosos. Se ubican principalmente en cara, cuero cabelludo, extremidades o axilas.	Imagen 3.
	Forunculosis	Nódulo inflamatorio que se desarrolla alrededor de un folículo piloso, habitualmente a partir de una foliculitis previa. Se genera en regiones sometidas a roce y transpiración. Se acompaña de eritema, edema y dolor local.	Imagen 4.
	Absceso	Acumulación de pus en una cavidad previamente inexistente, revestida por un tejido de granulación denominado membrana piógena, que impide su propagación.	Imagen 5.
	Erisipela	Infección de la piel, que se caracteriza por eritema, edema, dolor y fiebre y escalofríos. Afecta la dermis y TCS, se localizan principalmente en cara, piernas y pabellones auriculares.	Imagen 6.
	Celulitis	Inflamación difusa del tejido celular subcutáneo, más profunda y extensa que	Imagen 7.

Infecciones profundas		la erisipela. Inicia con lesión cutánea mal delimitada, edema duro y sensible, con aumento de calor local. Suele haber fiebre y manifestaciones sistémicas.	
------------------------------	--	---	--

IMAGENES DE INFECCIONES DE PIEL Y TEJIDOS BLANDOS

- INFECCIONES SUPERFICIALES

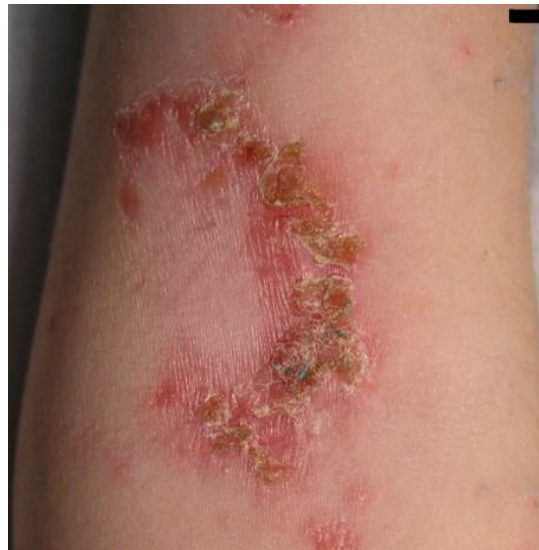
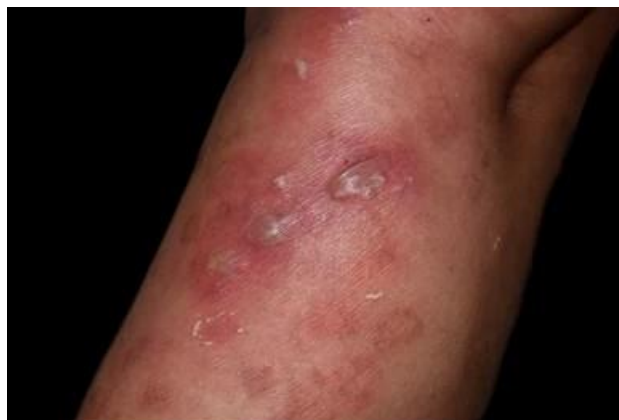
Imagen 1. Impétigo no bulloso o costroso.



shutterstock.com · 1998166880

Imagen 1.1. Impétigo bulloso o ampolloso.

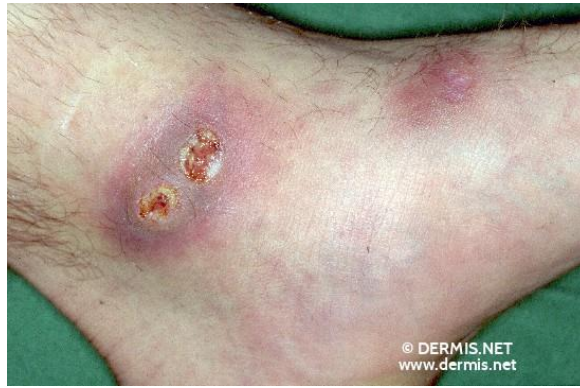

Imagen 2. Ectima.

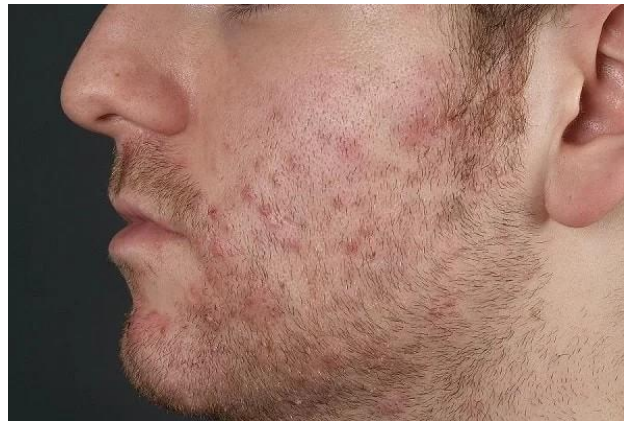

Imagen 3. Foliculitis.

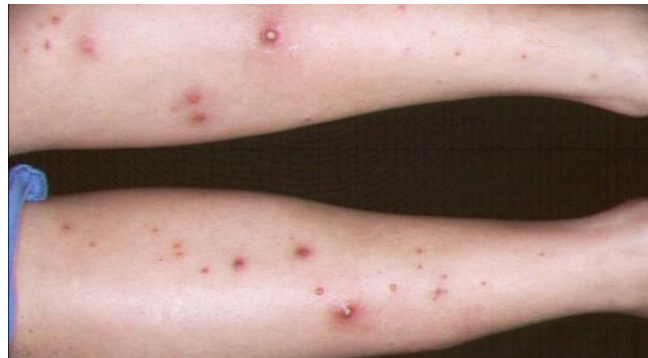

Imagen 4. Forunculosis

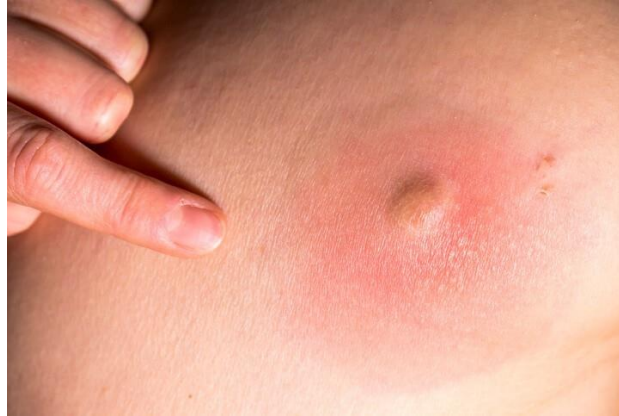

Imagen 5.

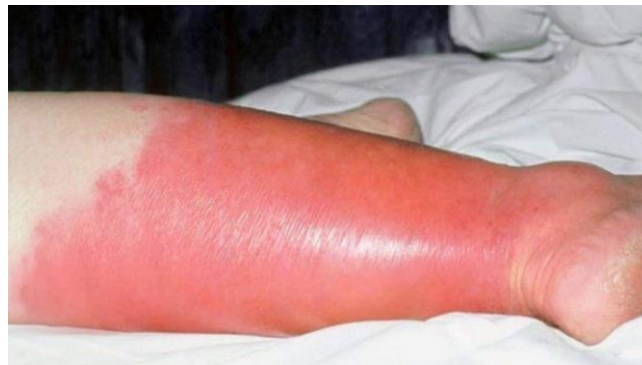

Imagen 6. Erisipela

- **INFECCIONES PROFUNDAS**

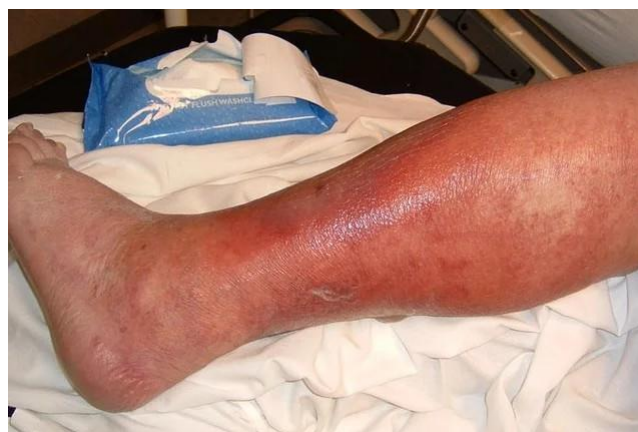

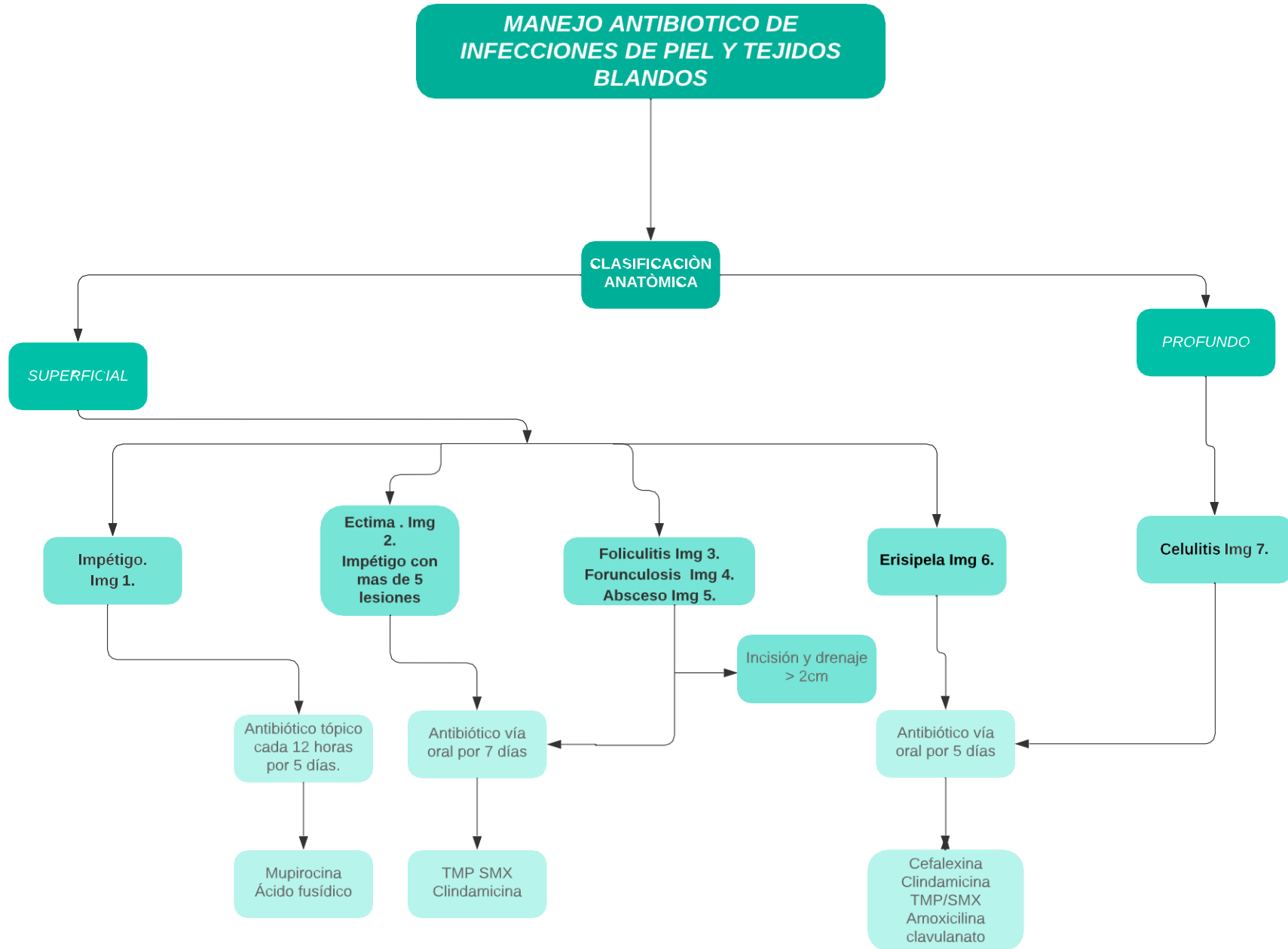
Imagen 7. Celulitis

PROGRAMA DE OPTIMIZACIÓN DE USO DE ANTIMICROBIANOS- PROA
ALGORITMOS DE MANEJO DE ANTIMICROBIANOS

ESQUEMA DE MANEJO ANTIBIÓTICO

Antimicrobiano	Dosis	Intervalo	Duración	Ajuste a función renal
Mupirocina tópico Ungüento 2%	1 aplicación	12 horas	5 días	
Ácido fusídico tópico Ungüento 2%	1 aplicación	12 horas	5 días	
Trimetoprim/Sulfametoxazol VO	160/800 mg (tableta)	12 horas	7 días	TFG 30-90: 5 20 mg /kg/d TFG 10-29: 5-10 mg/kg/d TFG < 10 : no se recomienda
Clindamicina VO	300 MG (tableta)	8 horas	7 días	No requiere ajuste renal
Cefalexina VO	1 gr (tableta 500 mg)	6 horas	5 días	TFG 10-50: 500 mg c/12 horas TFG <10: 150 mg c/12 horas
Amoxicilina/clavunolato VO	875/125 mg 500/125 mg (tableta)	12 horas 8 horas	5 días	TFG 10- 50: 250 mg - 500 mg c/12 horas TFG <10: 250 mg -500 mg c/24 horas

PROGRAMA DE OPTIMIZACIÓN DE USO DE ANTIMICROBIANOS- PROA
ALGORITMOS DE MANEJO DE ANTIMICROBIANOS



PROGRAMA DE OPTIMIZACIÓN DE USO DE ANTIMICROBIANOS- PROA
ALGORITMOS DE MANEJO DE ANTIMICROBIANOS